

# „Die Funktion ist das Entscheidende für mich bei allen Behandlungen“

Gesunde und schöne Zähne sind für die meisten Patienten inzwischen Standard und sie sind bereit, dafür auch die entsprechenden Behandlungen durchführen zu lassen. Ein schönes Lächeln hat aber ebenso viele Facetten wie die Gesichter, zu denen sie passen müssen. Worauf es bei einer ästhetischen Behandlung ankommt und wie man mit Patientenwünschen richtig umgehen kann, erklärt Dr. Dana Weigel, Zahnärztin und Spezialistin für Ästhetische Zahnmedizin und Funktion mit eigener Praxis in Berlin, im folgenden Interview.

Redaktion

**F**rau Dr. Weigel, Sie gehören zu den wenigen zertifizierten Spezialisten für „Ästhetik und Funktion in der Zahnmedizin“ der DGÄZ. Was macht für Sie dieser Bereich heute aus und wie hat er sich aus Ihrer Sicht in den letzten Jahren verändert?

Für mich grenzt sich die Ästhetische Zahnmedizin deutlich von der Kosmetischen Zahnheilkunde ab. Wir sprechen von Zahn-Medizin und diese folgt Gesetzmäßigkeiten der Mundgesundheit und stellt diese in den Vordergrund. Daher bin ich auch Mitglied in der DGÄZ. Zudem ist die Ästhetische Zahnmedizin aus meiner Sicht die Zusammenfassung all dessen, was in der Zahnmedizin möglich ist. Sie stellt für mich die Königsdisziplin dar. Ein Zahnmediziner kann beispielsweise entweder „nur“ Chirurg oder reiner Prothetiker sein oder sich auf die Parodontologie spezialisieren. Aber in der Ästhetischen Zahnmedizin kommt dann doch alles zusammen. Als Spezialist auf diesem Gebiet muss man zwar nicht alle Schritte selbst ausführen, aber das Gesamtkonzept im Sinne des „Backward Planning“ erstellen können. Diese Planung und deren Umsetzung – mit einem Team aus anderen Spezialisten – das ist meine Leidenschaft.

Wenn wir auf die Veränderung der Ästhetischen Zahnmedizin blicken, hat sich in erster Linie natürlich die Wahrnehmung der Patienten verändert. Als man anfing, von der Ästhetischen Zahnmedizin zu sprechen, haben sich viele Patienten gefragt, was dies bedeutet. Heutzutage muss ich nur selten noch erklären, was Ästhetische Zahnmedizin ist. Unsere Disziplin hat sich als fester Bestandteil der DGZMK etabliert.

Aber nicht nur die Wahrnehmung der Patienten hat sich geändert, auch unsere Arbeit. Hier möchte ich vor allem Materialien und Techniken ansprechen. Die Komposite haben sich stark entwickelt. Sie bestechen heute vor allem durch eine höhere Transparenz und weisen gleichzeitig eine gute Festigkeit auf. Was man zu Anfang braucht, sind geschulte Hände, um eine schöne Frontzahnfüllung zu schichten. Das Arbeiten mit Kompositen ist durch die neuen schönen Materialien heute deutlich einfacher geworden.

**„Es ist mein Anspruch, dass ein verbessertes Lächeln immer noch natürlich aussehen muss.“**

01  
Zahnärztin und  
Spezialistin für  
Ästhetische  
Zahnmedizin  
Dr. Dana Weigel.



In den 1990er-Jahren kam zudem die Adhäsivtechnik immer mehr in den Blickwinkel und etablierte sich im Alltag. Diese hat sich über die vergangenen Jahrzehnte mit verschiedenen Systemen deutlich weiterentwickelt, wie die Mehrflaschen- oder One-Bottle-Systeme. Es hat sich zusätzlich viel im Bereich der Keramiken getan. Als ich angefangen habe, war der Standard für Veneers die Feldspatkeramik – für mich noch heute die schönsten Veneers, weil man sie hauchdünn und daher mit einer besonderen Ästhetik verarbeiten kann. Diese feinen Veneers waren jedoch sehr bruchanfällig. Dann kamen die Glaskeramiken auf, mit welchen ich heute noch gerne arbeite. Um die Keramiken haltbarer zu machen, wurde der Härtegrad immer weiter erhöht. Die ersten Zirkone waren zwar hart, aber auch sehr opak. Inzwischen sind sie transparenter. Dabei muss härter nicht immer besser sein!

**Mit welchen Wünschen kommen Ihre Patienten zu Ihnen und wie lösen Sie dabei gegebenenfalls auftretende Diskrepanzen? Spielt hier das Thema Social Media eine große Rolle?**

Der Hauptwunsch ist natürlich die Verschönerung des Lächelns. Durch die Coronavirus-Pandemie und die damit vermehrten Online-Konferenzen haben sich doch viele Menschen selbst mehr wahrgenommen und den Wunsch nach der Verschönerung ihres Lächelns in meine Praxis getragen.

Es treten vor allem Probleme im Frontzahnbereich sehr häufig auf, z. B. Fehlstellung oder alte Kronen bzw. Brücken mit ihren dunklen Metallrändern, die ausgetauscht werden sollen. Sie fragen, wie groß die Rolle der sozialen Medien ist? Sie sind kein wichtiger Faktor, aber wir spüren sie doch zunehmend. Die Macht der Trends kann ich im Praxisalltag beobachten. Ab und zu kommen junge Leute zu mir, die schöne Frontzähne mit nur kleinen Unebenheiten haben, aber die komplette Front mit Veneers bearbeiten wollen. Hier ist aus meiner Sicht der Mediziner gefragt. In meinen Augen hat man eine große Verantwortung, solche Fälle auch mal abzulehnen. Ich nehme mir viel Zeit für diese jungen Patienten, um genau abzuklären, welche Wünsche sie haben und welche Indikation überhaupt besteht oder ob eine „Korrektur“ nicht vielleicht auch „verschlimmbessern“ würde. In vielen Fällen hilft auch ein Mock-up zur Visualisierung des Wunschdenkens. Die Instagram-Generation möchte auch eher die Zähne bleichen, und diesem Wunsch kann ich gerne nachkommen. Bei größeren Wünschen limitiert wohl auch der Preis das Klientel. Es ist mein Anspruch, dass ein verbessertes Lächeln immer noch natürlich aussehen muss. Sehe ich als Zahnmediziner keine Indikation für eine Behandlung oder die vom Patienten gewünschte Maßnahme, dann rate ich lieber davon ab und bin dabei auch sehr konsequent.

**Worauf legen Sie bei einer ästhetischen Behandlung besonderen Wert?**

Das Hauptanliegen ist es, Patienten ein schönes Lächeln zu schenken, und dies gelingt nur, wenn es weiterhin seine Funktionen erfüllt. Dabei hilft mir das FFF-Konzept. „Form follows function“ ist

„Die Gestaltung von Zähnen beruht nicht allein auf dem ‚schönen‘ Aussehen. Vielmehr ergibt sich die perfekte Zahnform aus ihrer Funktion.

So entsteht Ästhetik!“

ein Gestaltungsleitsatz aus Design und Architektur. Dieser Bauhausgrundsatz postuliert, dass sich die Gestaltung von Dingen aus der Funktion, dem Nutzen ableitet. Übertragen auf die Zahnmedizin heißt das: Die Gestaltung von Zähnen beruht nicht allein auf dem „schönen“ Aussehen. Vielmehr ergibt sich die perfekte Zahnform aus ihrer Funktion. So entsteht Ästhetik! Die Harmonie von Zahnfarbe, Zahnform und Zahnfunktion (Bissverhältnisse) führt zu optimalen Resultaten. Anspruch und Wirklichkeit gehen so Hand in Hand. Funktion bedeutet hier die Funktion im Gebiss, z. B. eine richtige Front-Eckzahn-Führung. Das heißt, dass sich bei Laterotrusion und Mediotrusion die Seitenzähne öffnen und kontaktfrei sind. Das klingt natürlich erst einmal banal, allerdings sehe ich doch häufig abradierte Front- und Eckzähne. Wenn die Patienten dann mit einem Wunsch für eine Verbesserung im Frontzahnbereich kommen und Abrasionen vorliegen, dann findet man oft Vorkontakte und Mediotrusions- oder Laterotrusionskontakte im Seitenzahngebiet. Dies führt massiv zu Okklusionsstörungen. Häufig sind es die palatinalen Höcker am Siebener, die zum Mediotrusionskontakt werden. Die Ursachen liegen in vielen verschiedenen Störfaktoren, die sich auf das Gebiss auswirken. Daher ist die Funktion das Entscheidende für mich bei allen Behandlungen.

**Wenn Sie von Störfaktoren sprechen, meinen Sie damit beispielsweise Bruxismus?**

Auf jeden Fall. Bruxismus hat nur selten Ursachen in unserer Psyche. Die Ursachen liegen eher im Kiefer selbst, nämlich in einer funktionellen Störung. Diese führt dazu, dass Patienten viel „knirschen“. Wir haben Propriozeptoren (Druckrezeptoren), das heißt, die Muskulatur reagiert unabhängig von unserem Willen, weil ein Reiz von diesen Rezeptoren an das Gehirn gesendet wird und die Antwort eben immer über die Muskulatur kommt. Sie kennen das vom Patellarsehnenreflex. Erhöhter Druck auf den Zähnen, wie er bei der Funktionsstörung wie Bruxismus entsteht, kann z. B. zum Bruch von Keramiken führen – damit sind wir wieder bei unserem Konzept „Form follows function“. Wenn die Funktion gestört ist, dann muss ich diese über die Form wieder in Ordnung bringen. Ich kann nicht nur vier schöne Frontzähne machen, wenn eine Seite grobe Störfaktoren aufweist. Dadurch ist die gesamte Restauration bruchgefährdet. Sicherlich kann ich zu einem härteren Material greifen, aber dann wird das nächstschwächere Glied in der Kette, z. B. das Gelenk, Schaden nehmen. Denn irgendwie muss der Druck kompensiert werden.

**Veneer, Krone, Brücke oder Implantat – was ist Ihre bevorzugte Therapieoption?**

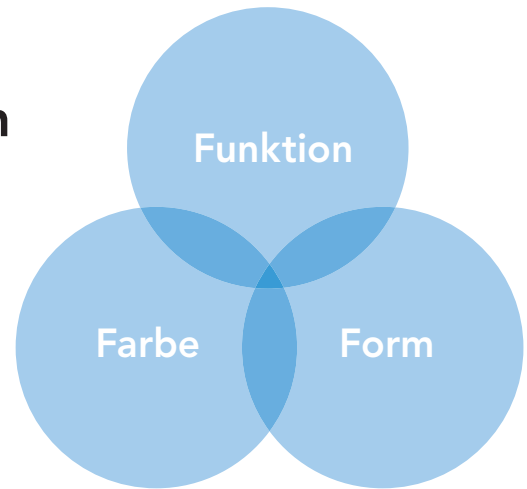
Ich ziehe keine Option einer anderen explizit vor. Die Ästhetische Zahnmedizin ist, wie bereits erwähnt, multi- und interdisziplinär. Wir suchen natürlich nach der einfachsten,

Literaturtipps



## Form follows function

„Die Ästhetische Zahnmedizin befasst sich mit dem Schnittpunkt von Farbe, Form und Funktion der Zähne und beruht auf minimalinvasiven Grundsätzen.“



aber auch effektivsten Lösung. Daher könnte ich auf keine der genannten Möglichkeiten verzichten. Wenn Sie z. B. einen Unfall haben oder ein Frontzahn verloren geht, bleibt Ihnen oft nur das Implantat. Oder Sie haben Patienten unter 20 Jahren mit nicht angelegten Zweiern. Dann ist eine Brücke die idealere Option. Viele Leute können auch keine Veneers bekommen, weil zu viel Druck auf die Zähne ausgeübt wird, schon zu große Füllungen oder Fehlstellungen vorhanden sind. Hier empfiehlt sich zunächst eine Regulierung der Fehlstellung, etwa über Aligner. Oder die Zähne sind so massiv, vielleicht auch palatinal so sehr abradert, dass sie aufgebaut werden müssen. Auch in diesem Fall würde ein Veneer schlichtweg keinen Sinn machen. Vielleicht könnte man sagen, dass Veneers in diesem Kontext zugunsten der Korrektur von Fehlstellung an Bedeutung eingebüßt haben. Ich habe zumindest vor zehn Jahren deutlich mehr Veneers gesetzt als heute. Vor allem im Frontzahnbereich werden kleine Fehlstellungen heute viel mehr durch die Alignertherapie und kieferorthopädische Behandlungen korrigiert. Dennoch bleiben Veneers natürlich nach wie vor eine beliebte Therapieoption.

### Ein ideales Lächeln setzt sich aus einer optimalen Rot-Weiß-Ästhetik zusammen. Wie gehen Sie im Bereich der roten Ästhetik vor?

Zunächst muss analysiert werden, woher der Gingivadefekt kommt. Nur so kann das richtige Tool gefunden werden, um die Ästhetik wieder zu etablieren. An Stellen, wo Zahnfleisch verloren geht, geht erst einmal Knochen verloren. Dieser wird dort abgebaut, wo zu viel permanenter Druck entsteht. Wenn z. B. der Unterkiefer immer nach vorn gegen die oberen Frontzähne geschoben wird (z. B. nach kieferorthopädischer Behandlung), sind diese permanent überlastet. Druck baut sich auf, Knochen dadurch ab und so wird es zu Rezessionen kommen. Also ist die Ursache eine Funktionsstörung. Nun könnte man mit parodontalchirurgischen Maßnahmen gegensteuern, allerdings ist dies für mich hier und da zu kurzfristig gedacht, denn die Situation wird wiederkehren. Für eine dauerhafte Lösung muss die Funk-

tionsstörung beseitigt werden. Da wo Knochen durch Zahnverlust verloren gegangen ist, muss natürlich augmentiert werden, und dies am liebsten mit autologem Knochentransplantat. Die rote Ästhetik ist ein großes Thema und schwer in drei Sätzen zu beantworten. Aber ja! Rote und weiße Ästhetik gehören zusammen. Eine entzündete Gingiva hat keine schöne rosa Farbe. Vorsorge, also eine professionelle Zahnreinigung, hat daher auch in meiner Praxis einen hohen Stellenwert.

### Eine abschließende Frage: Warum haben Sie sich im Laufe Ihres Studiums und Ihrer beruflichen Karriere für die Ästhetische Zahnmedizin entschieden?

Als ich 1995 das Studium abgeschlossen habe, war von Ästhetischer Zahnmedizin, so wie wir sie heute kennen, noch keine Rede. Adhäsivtechniken und Komposite haben an der Universität noch keine Rolle gespielt. Von Funktion habe ich ebenfalls im Studium nichts gelernt. Im Jahr 2000 besuchte ich einen Kongress der DGÄZ in Westerbürg. Hier traf ich auf interessante und interessierte Kollegen und ein anspruchsvolles Fortbildungsprogramm. So war der Grundstein wohl gelegt.

Sicherlich gehörte auch Fleiß und Ehrgeiz dazu, da ich viel über Material und Technik erst später im Selbststudium, bei Kongressen und Hands-on-Kursen gelernt habe. Dazu habe ich u. a. die großartigen Bücher von Dr. Mauro Fradeani (Italien; Literaturtipps siehe QR-Code) über ästhetische Sanierungen und prothetische Behandlungskonzepte oder *Adhäsiv befestigte Keramikrestaurationen* von P. Magne und U. Belser mit Begeisterung gelesen. Großen Einfluss hatte auch C. Rufenacht (Schweiz) auf mich. Seine *Grundsätze der Ästhetischen Integration*, welche 2000 erschienen, sind sicherlich auch heute noch empfehlenswert. Dr. Rufenacht brachte unter anderem künstlerische Aspekte bzw. Ansätze wie die optische Täuschung in seinen Arbeiten mit ein. Er erklärt zum Beispiel, wie man einen Zahn bei gleicher Lückenbreite durch Veränderung der Oberflächenform breiter oder schmaler wirken lassen kann. Die optische Täuschung ist eine spannende Sache.